Espaço discal intervertebral

Herniação intravertebral

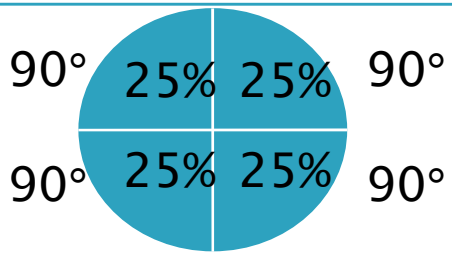

O disco é oval ou redondo e tem quatro quadrantes (90 ° cada).
Herniação é um processo localizado que ocupa menos que 180 °.

Hérnia de base larga envolve entre 25 e 50% da circunferência (90 e 180°).

Protrusão assimétrica da margem discal.
Não é herniação discal. Ocorre em escolioses graves.

Herniação discal



Herniação focal envolve menos de 25% da Circunferência (90 °)



Protrusão discal simétrica

Protrusão



Extrusão

Normal

Ruptura anular

Disco herniado

Protrusão

A

Extrusão

B

Extrusão

C

Espondilose deformante

Osteocondrose intervertebral

A

Herniação subligamentar
Ou protrusão

B

Herniação subligamentar
Com migração caudal

C

Herniação subligamentar
Com migração caudal e
Fragmento sequestrado

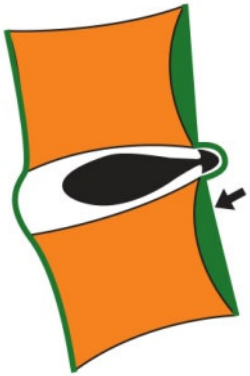

A

Hérnia contida pelas
Camadas profundas do Ligamento
Longitudinal posterior

B

Hérnia contida pelas
Camadas profundas do Ligamento
Longitudinal posterior mas há um espaço epid
Entre o disco e a dura.