

**IV Congresso de Cirurgia
Espinal de São Paulo**

**VI Jornada de Cirurgia
Espinal**

São Paulo - SP

7 e 8 de abril de 2006

**CANAL LOMBAR ESTREITO
ESCOLIOSE DEGENERATIVA**

Geraldo de Sá Carneiro Filho - Recife - PE

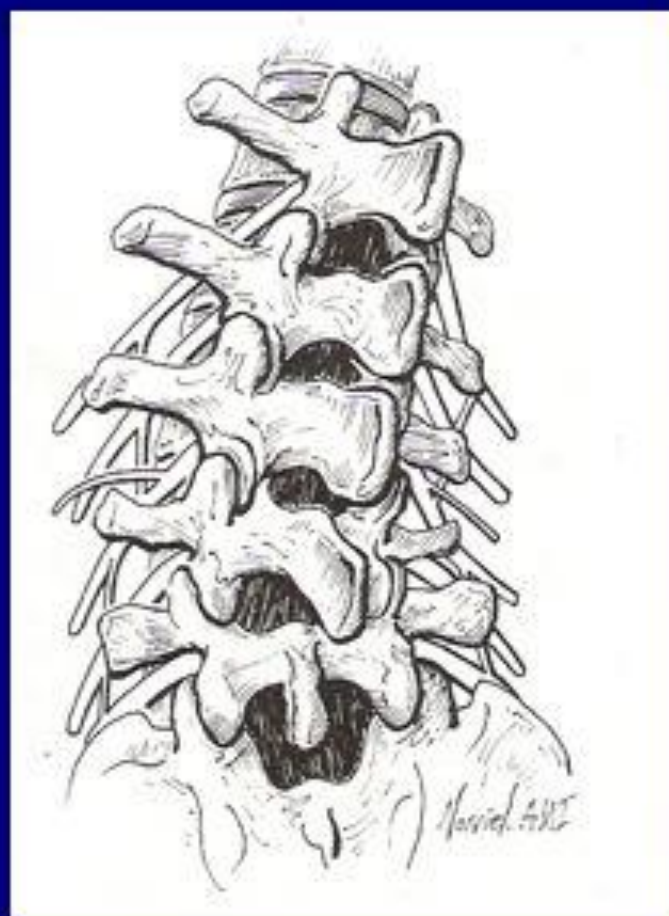
ESCOLIOSE DEGENERATIVA LOMBAR

Deformidade desenvolvida após os 50 anos de idade, de etiologia desconhecida. Caracterizada por perda da lordose, rotação axial, listese lateral e espondilolistese. Está associada à doença degenerativa discal incompetência facetária e hipertrofia do ligamento amarelo.

J Am Acad Orthop Surg. 2003 May-Jun; 11(3): 174-83

QUADRO CLÍNICO

- Lombalgia
- Claudicação neurogênica
- Deformidade



Zhongguo Yi Xue Ke Xue Yuan Xue Bao. 2005 Apr; 27(2): 170-3

Department of Orthopaedics, PLA General Hospital, Beijing 100853, China.

CLASSIFICAÇÃO

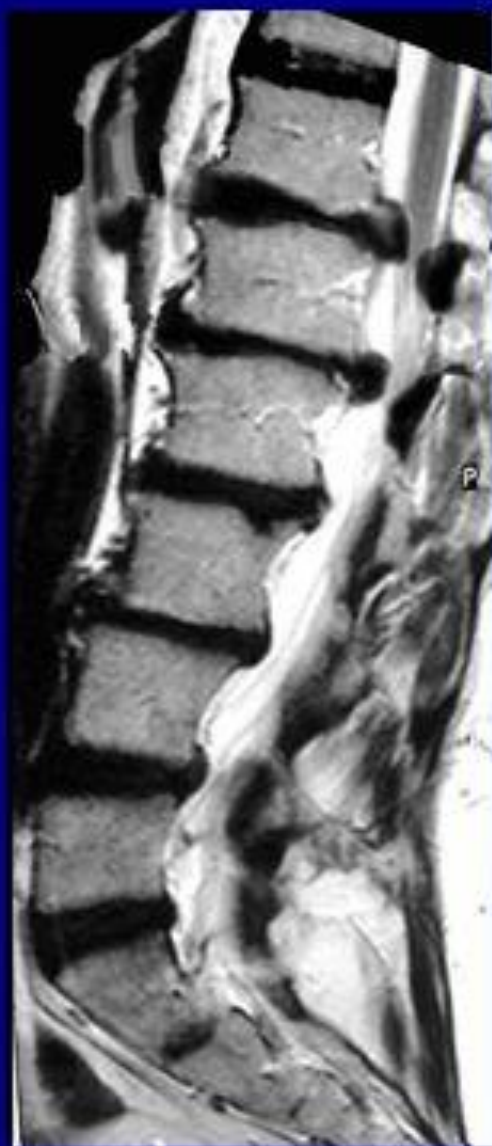
Tipo 1 – Escoliose degenerativa primária

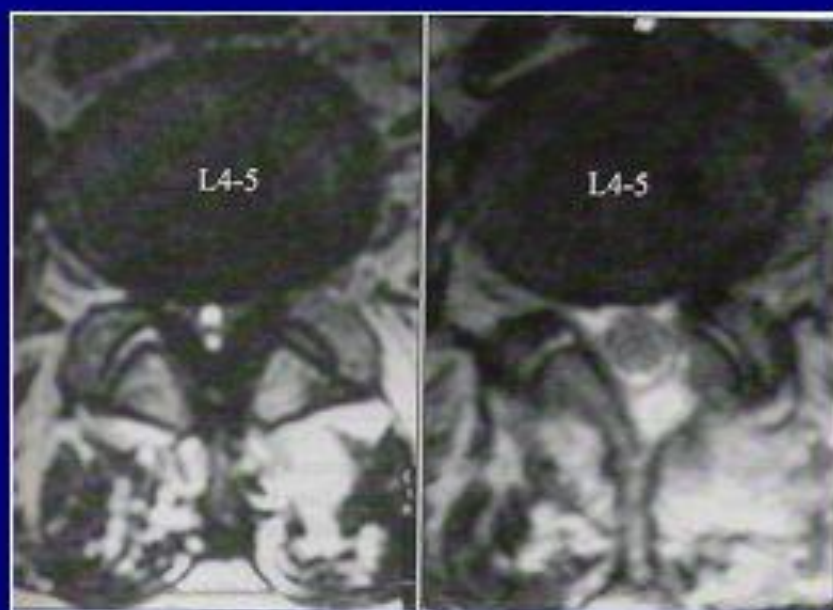**Tipo 2 – Progressão da escoliose idiopática com
degeneração associada**

Tipo 3 – Curva secundária

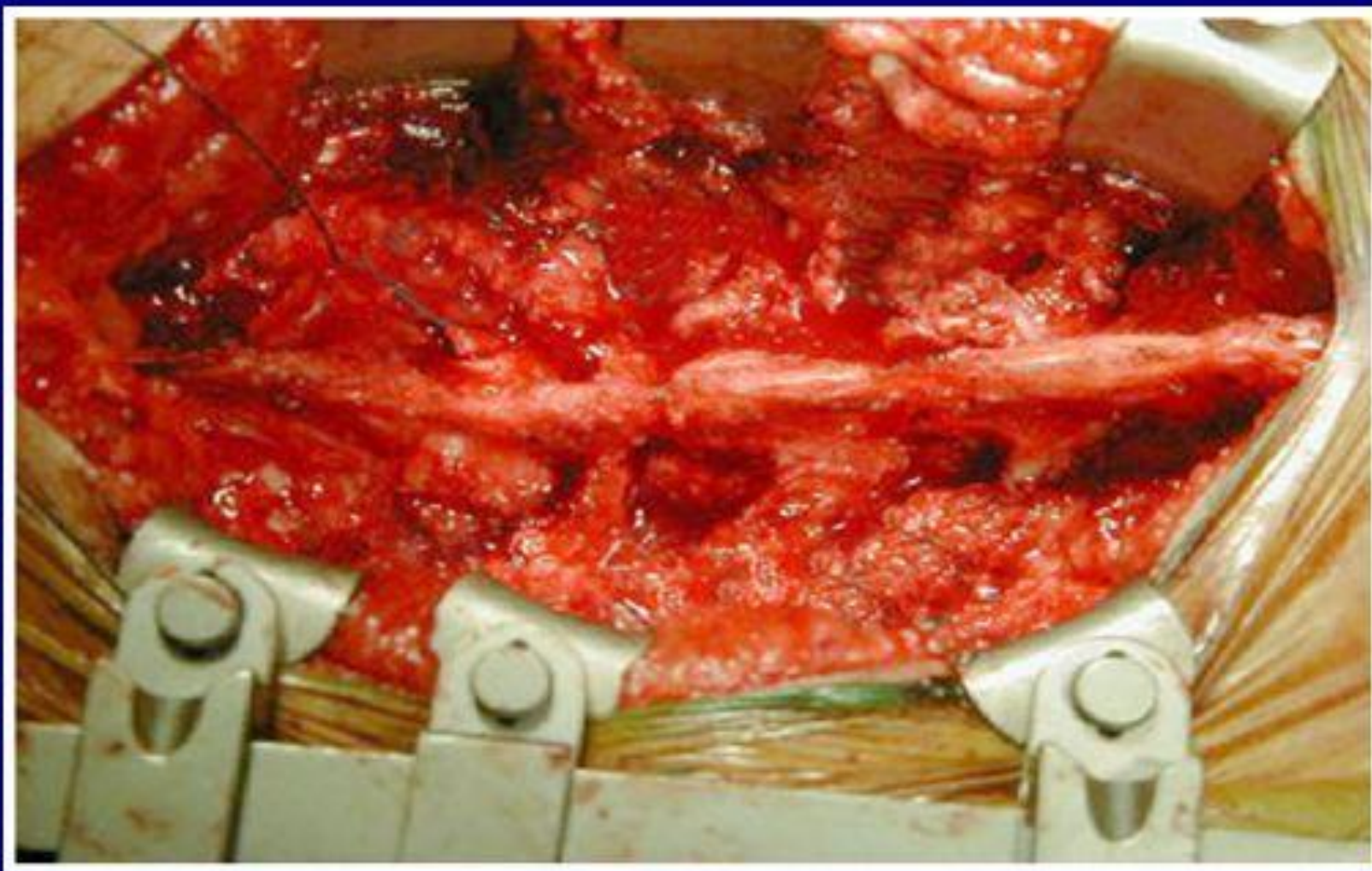
**a) pelve oblíqua, anomalia da junção lombo-sacral,
neuromuscular;**

b) doença metabólica.






- **Clinical correlates of patient satisfaction after laminectomy for degenerative lumbar spinal stenosis. Spine 1995; 20:1155-1160.**
- **Pre-operative and post-operative instability in lumbar spinal stenosis. Spine 1989; 14:591-593.**

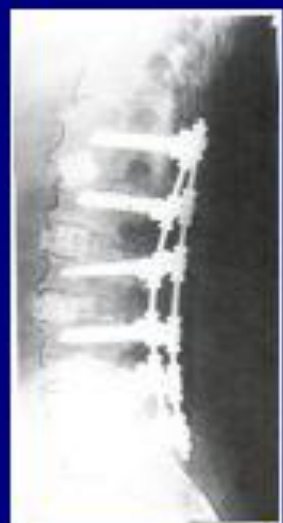
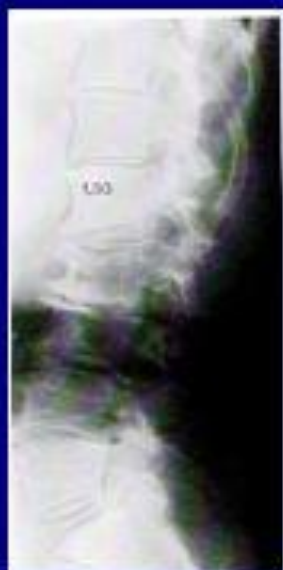
ESCOLIOSE DEGENERATIVA LOMBAR



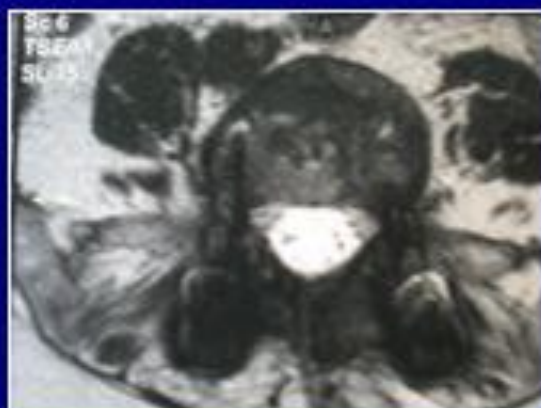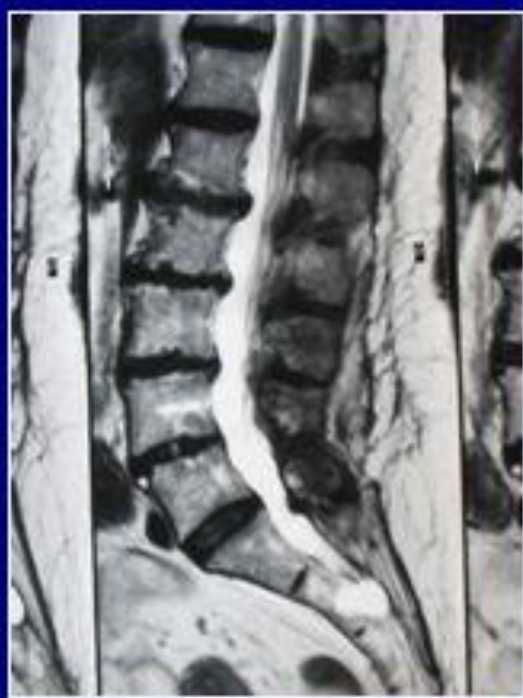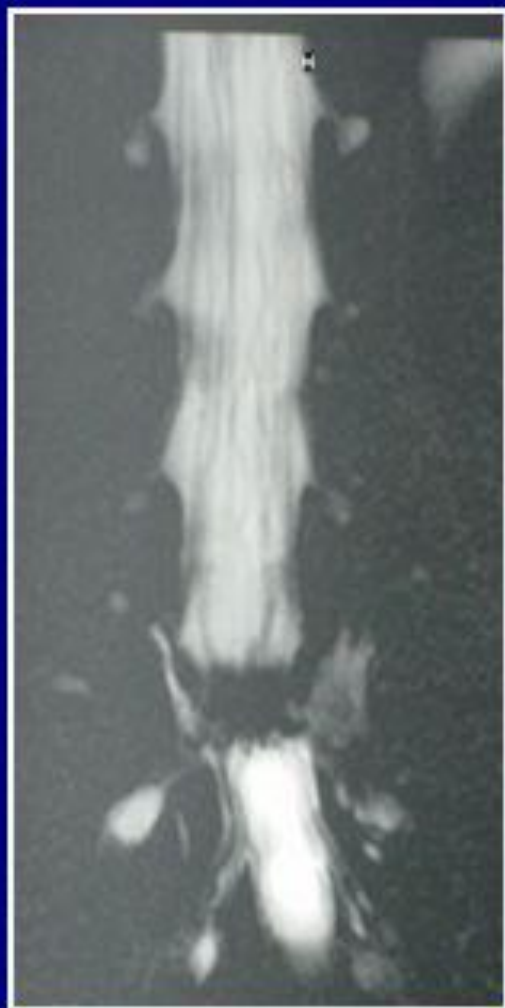
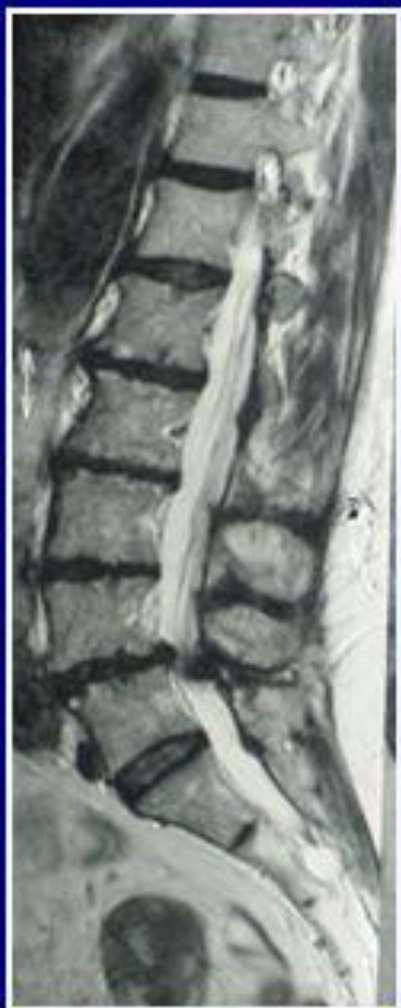Fixação

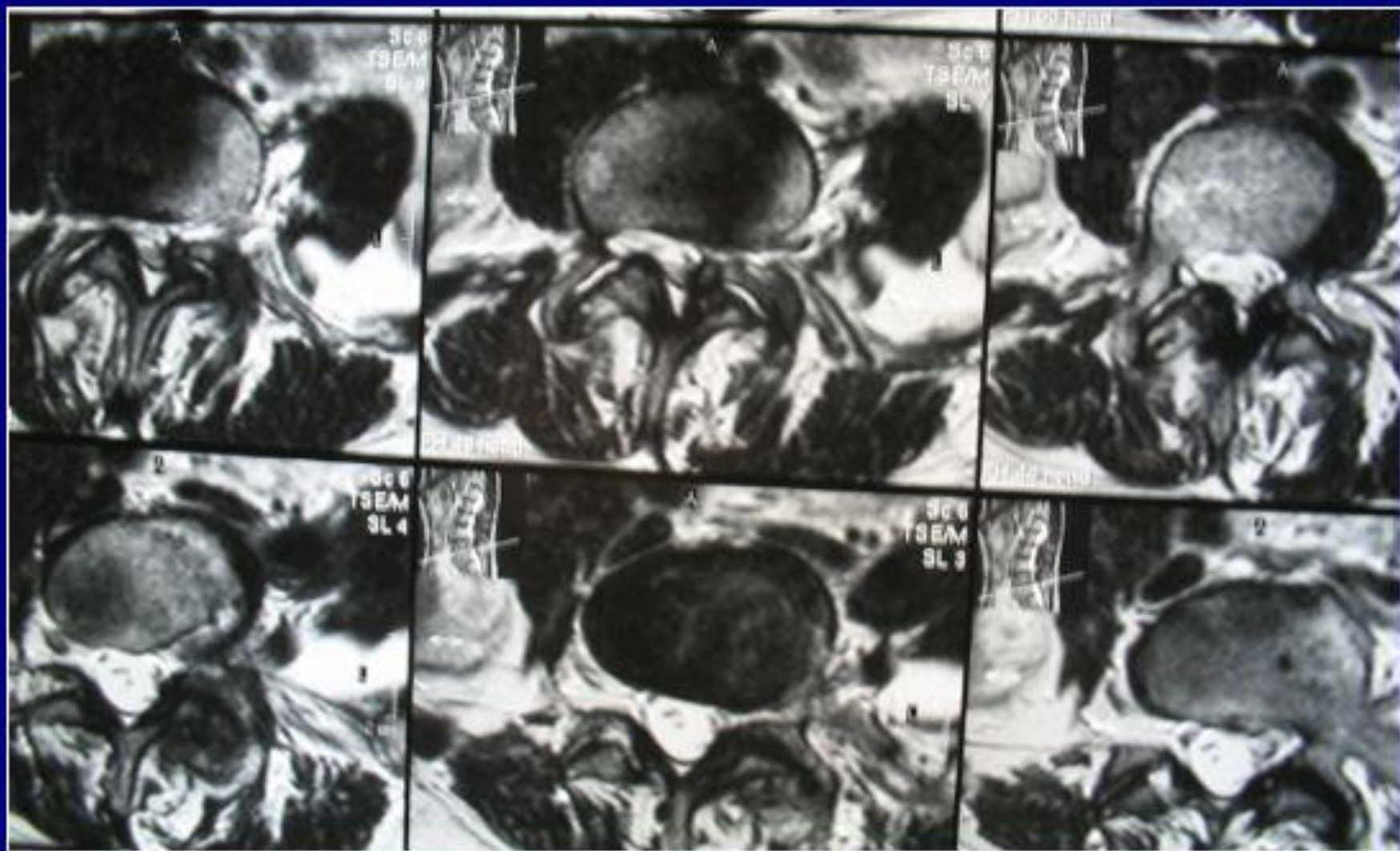
Onde começar, onde terminar?

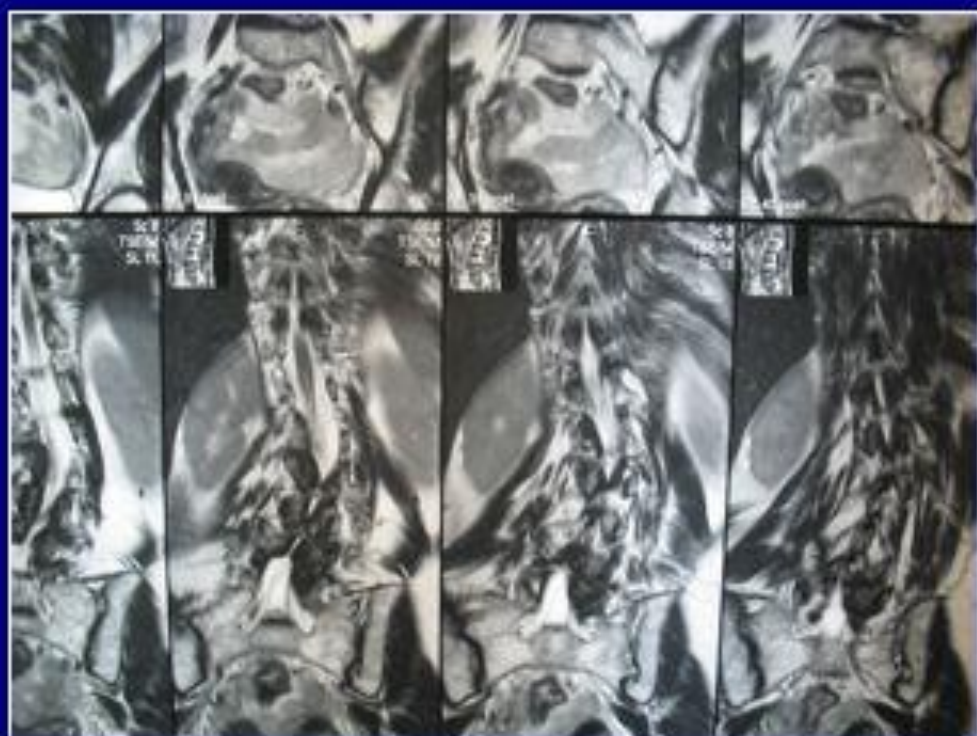
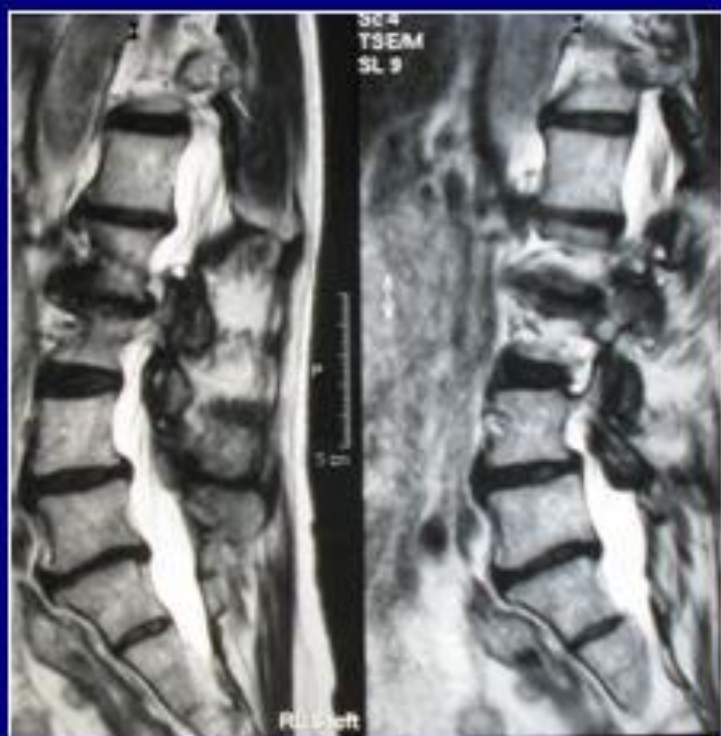

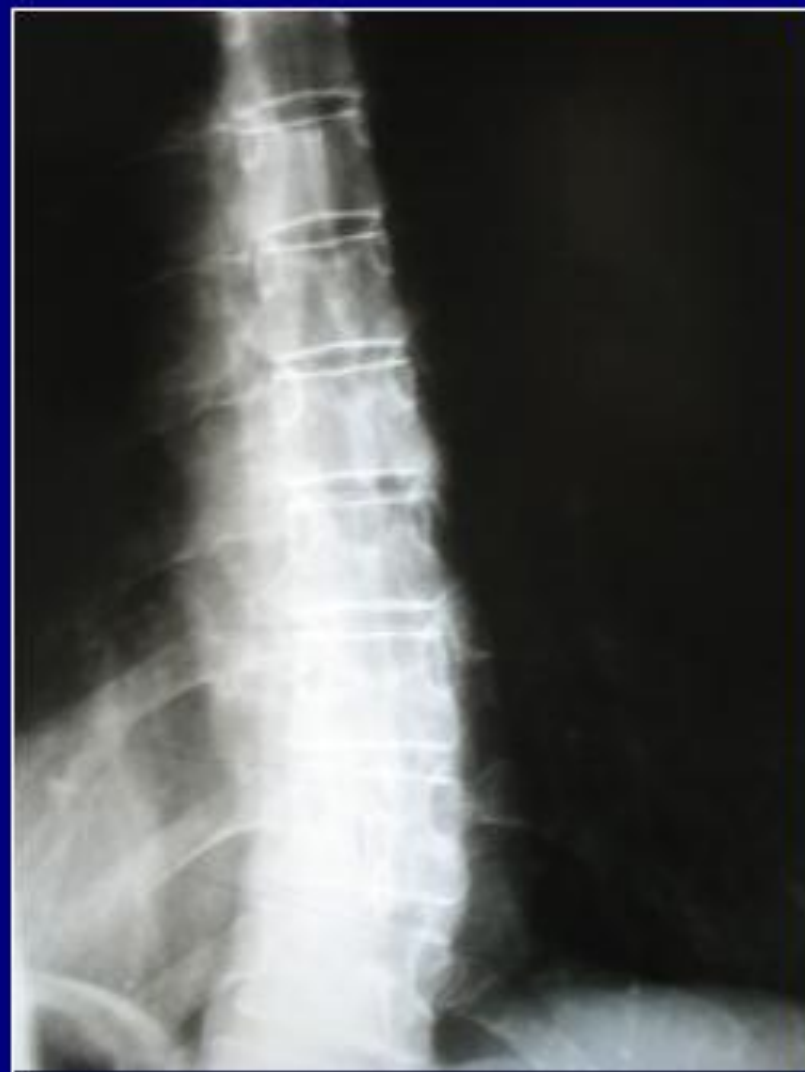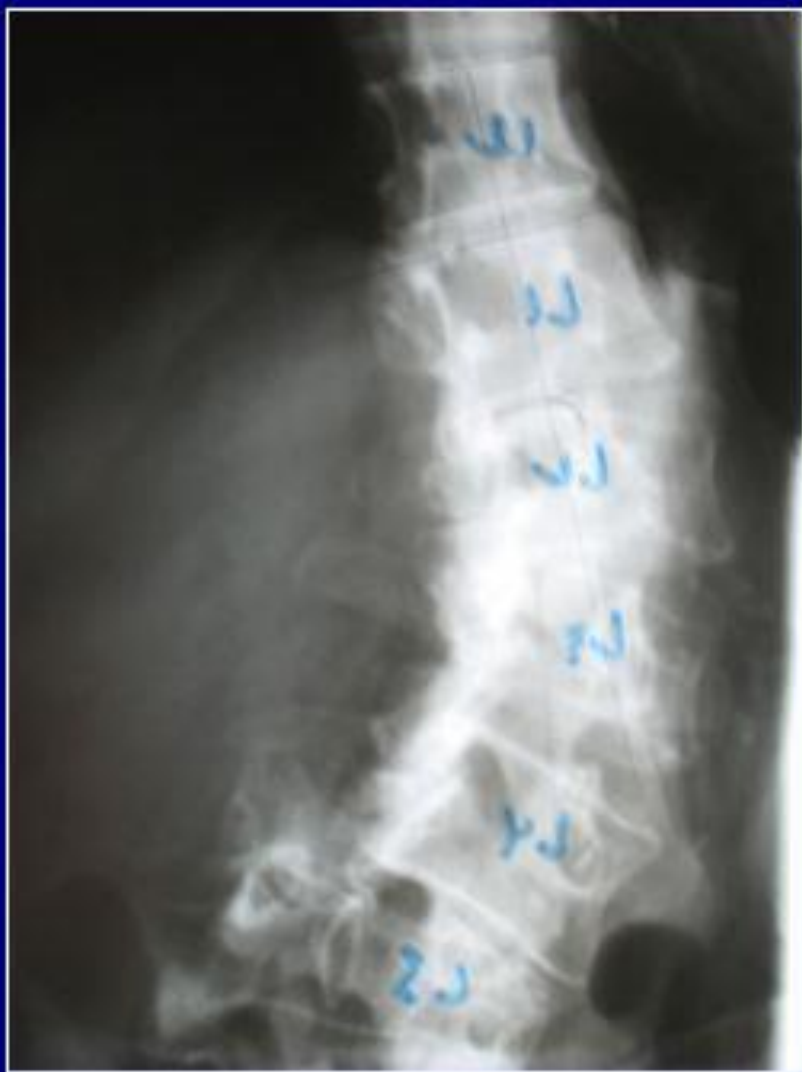J Neurosurg Spine. 2004 Jul; 1(1): 1-8

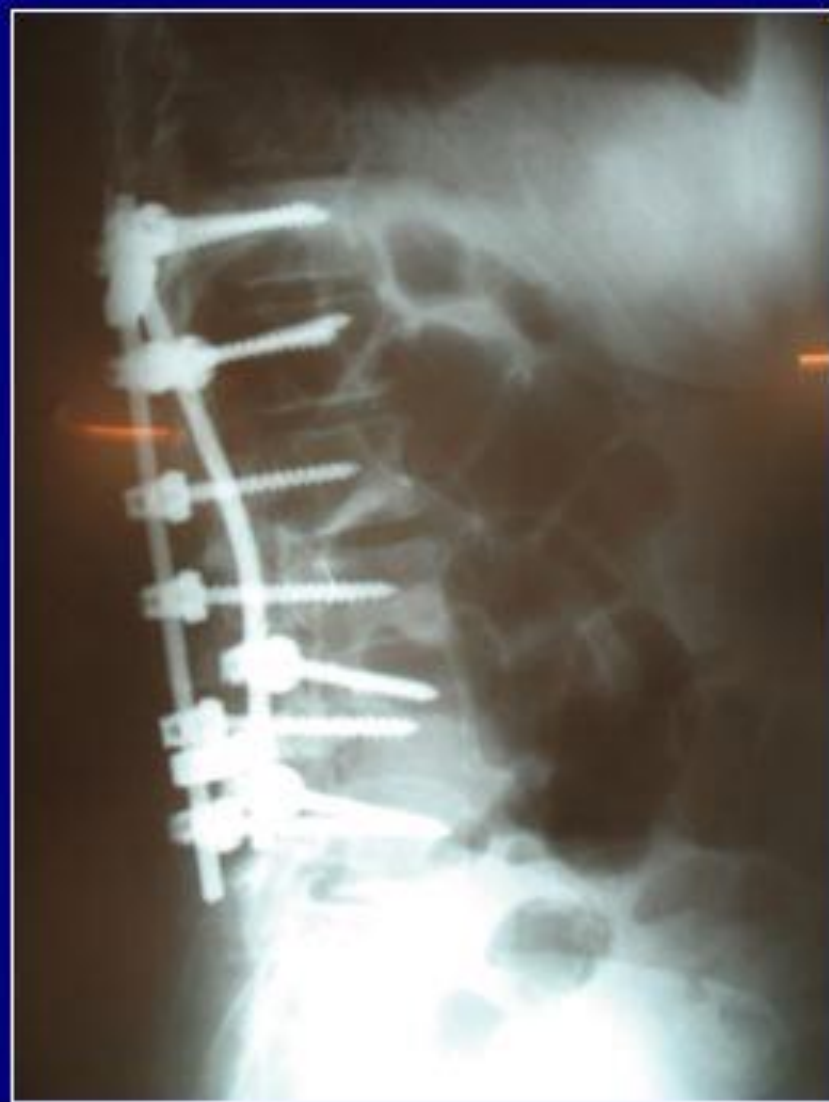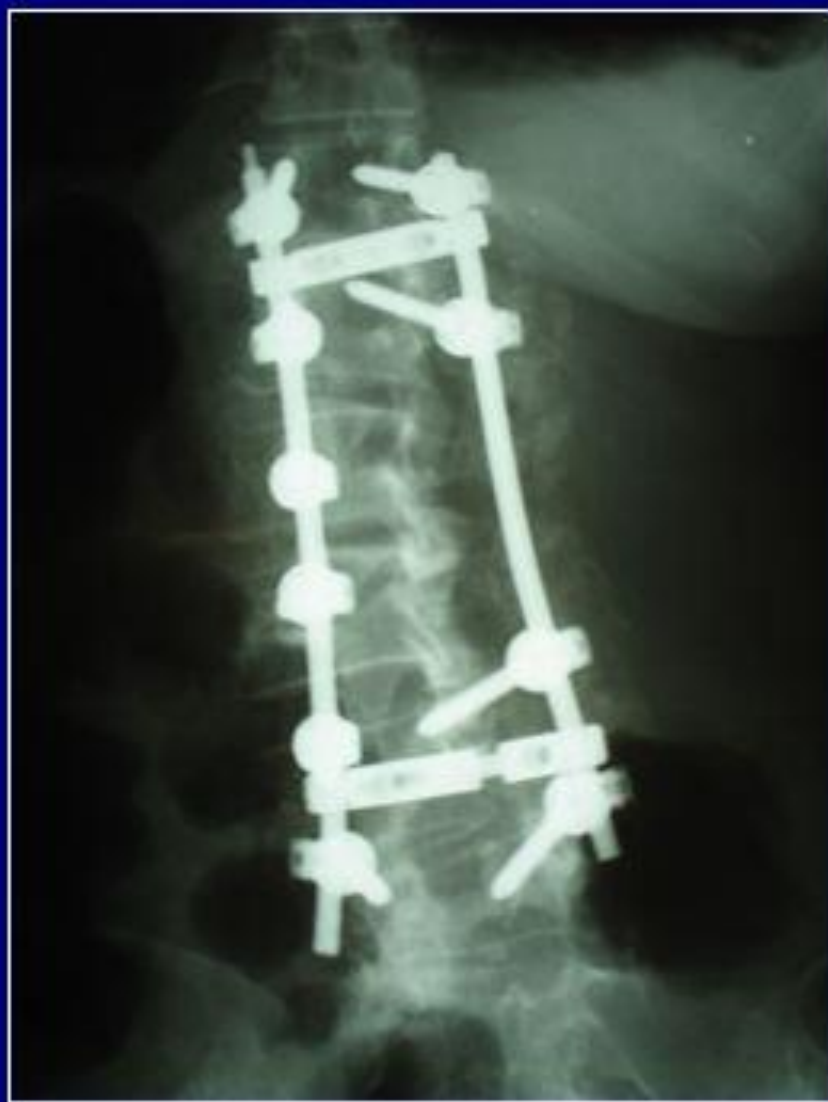Spine.2003 Oct 15;28(20): S234-42

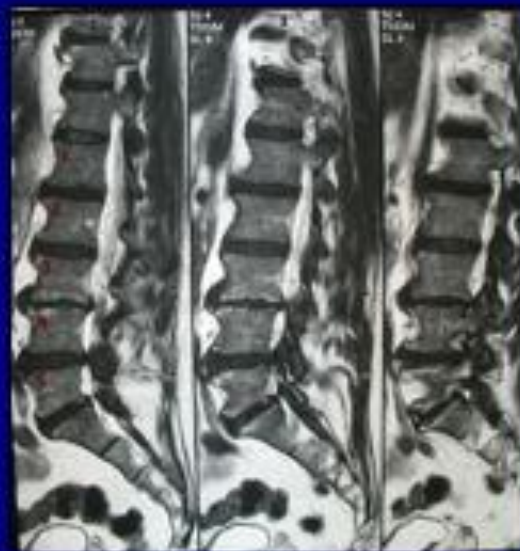
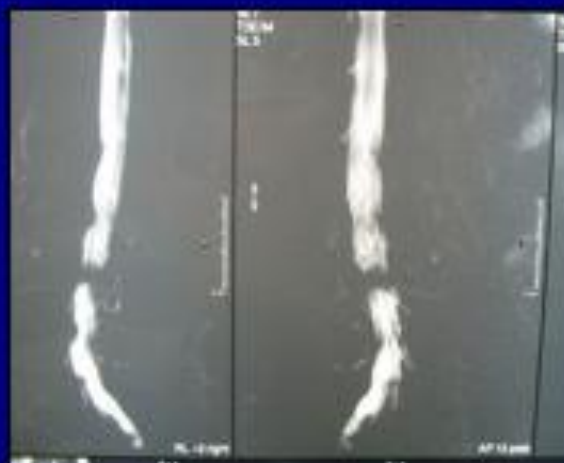
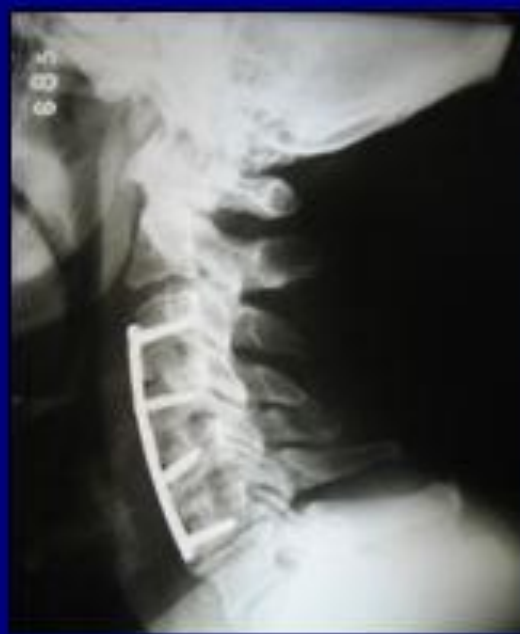
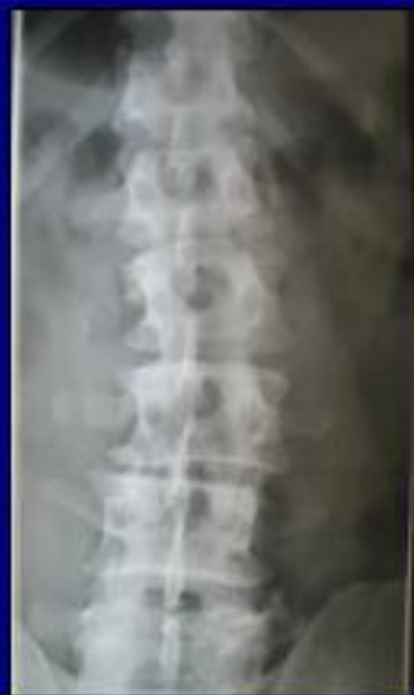


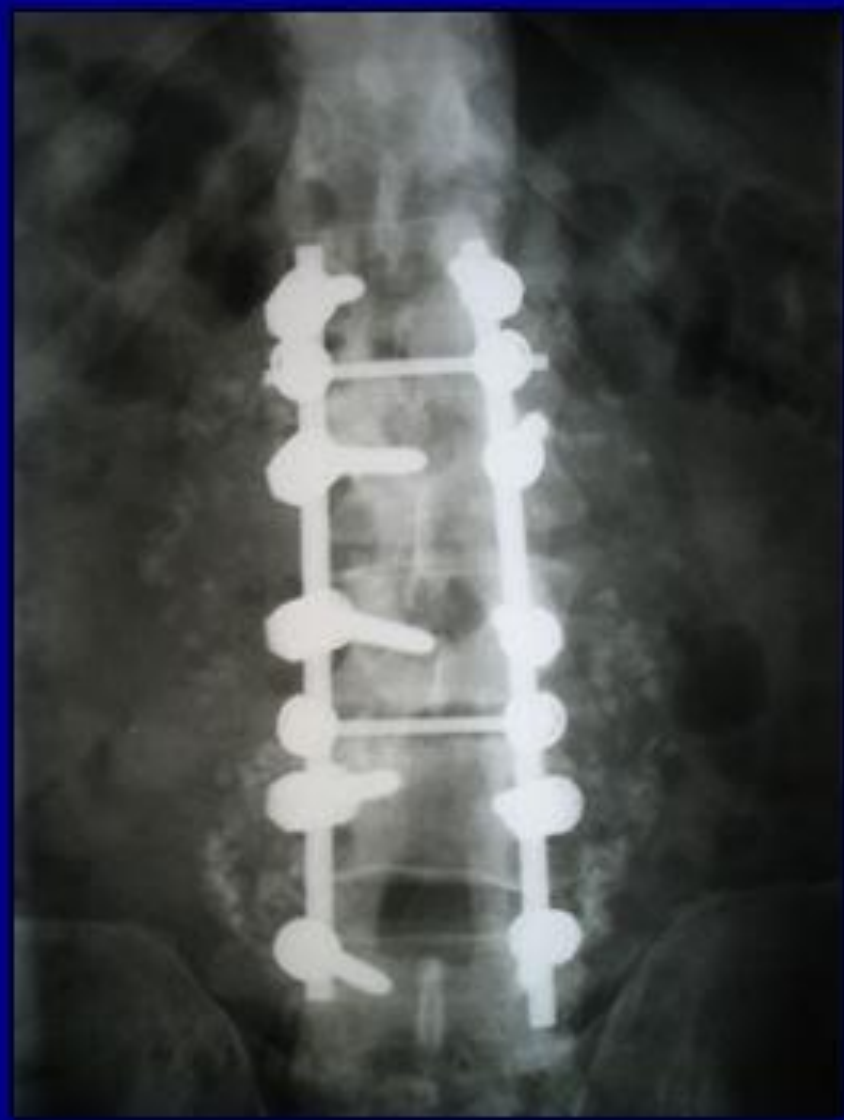
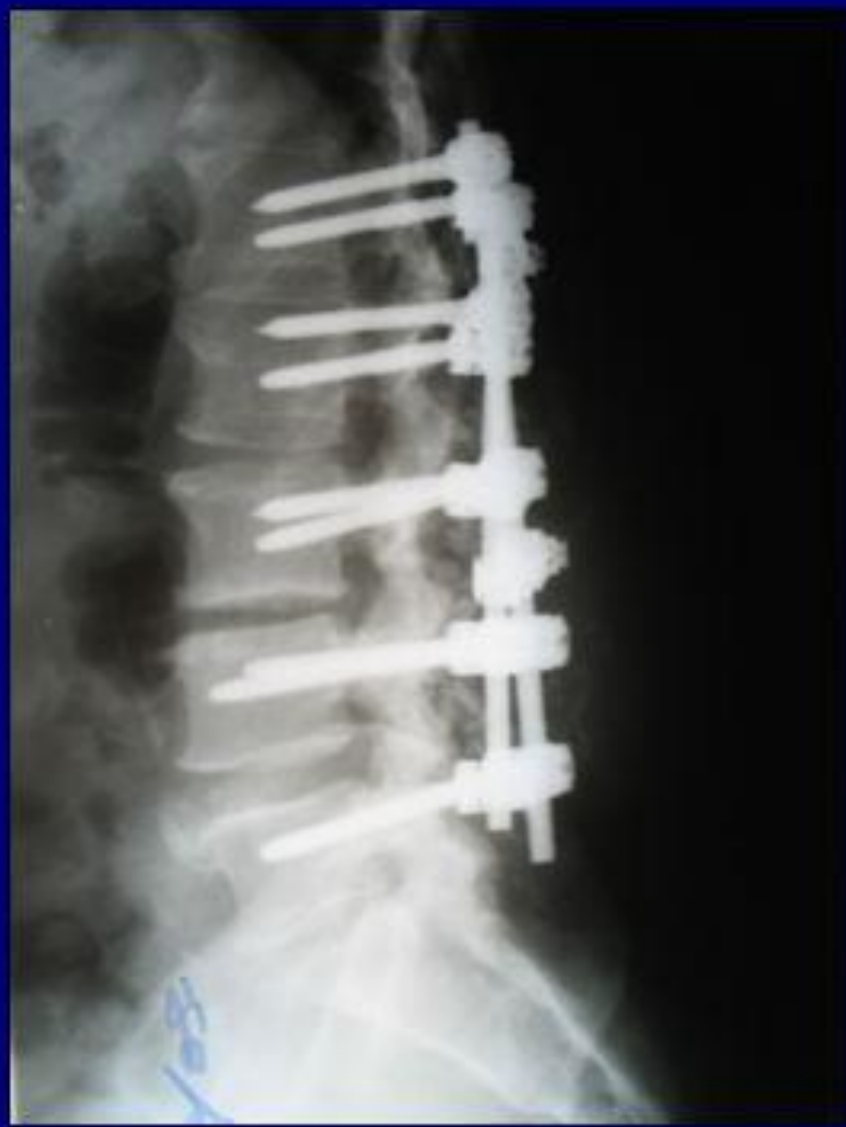


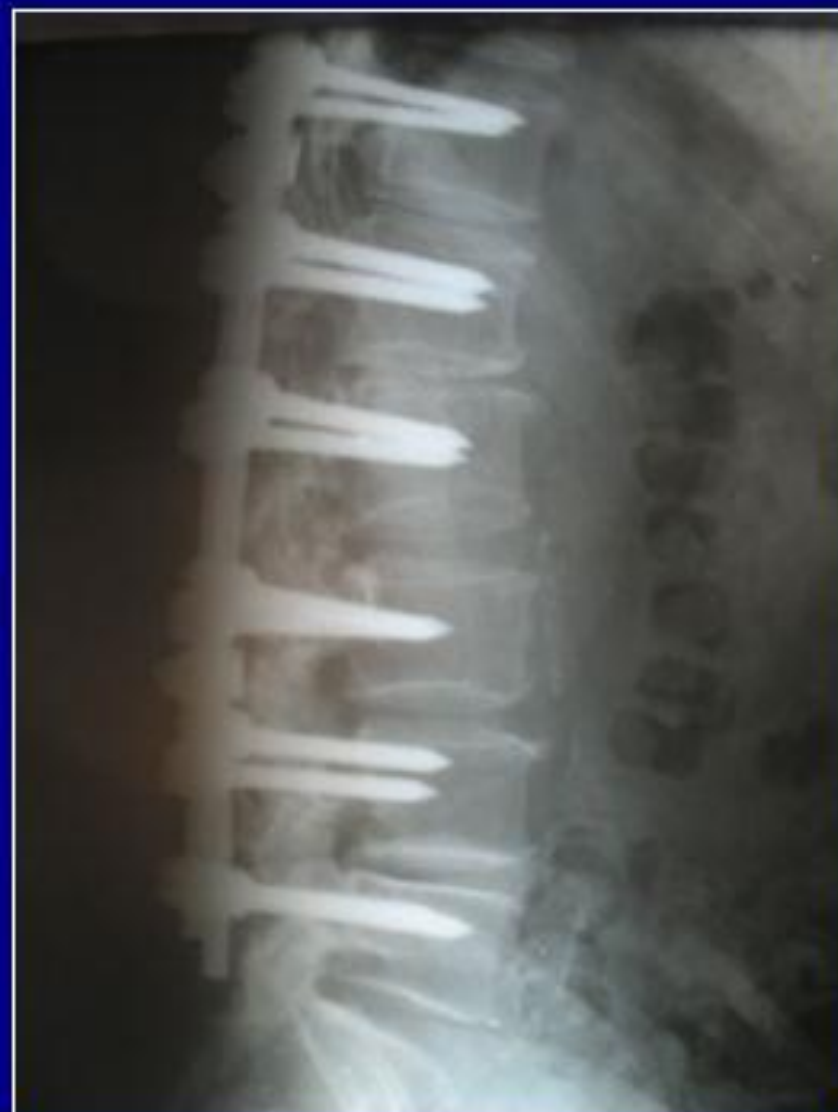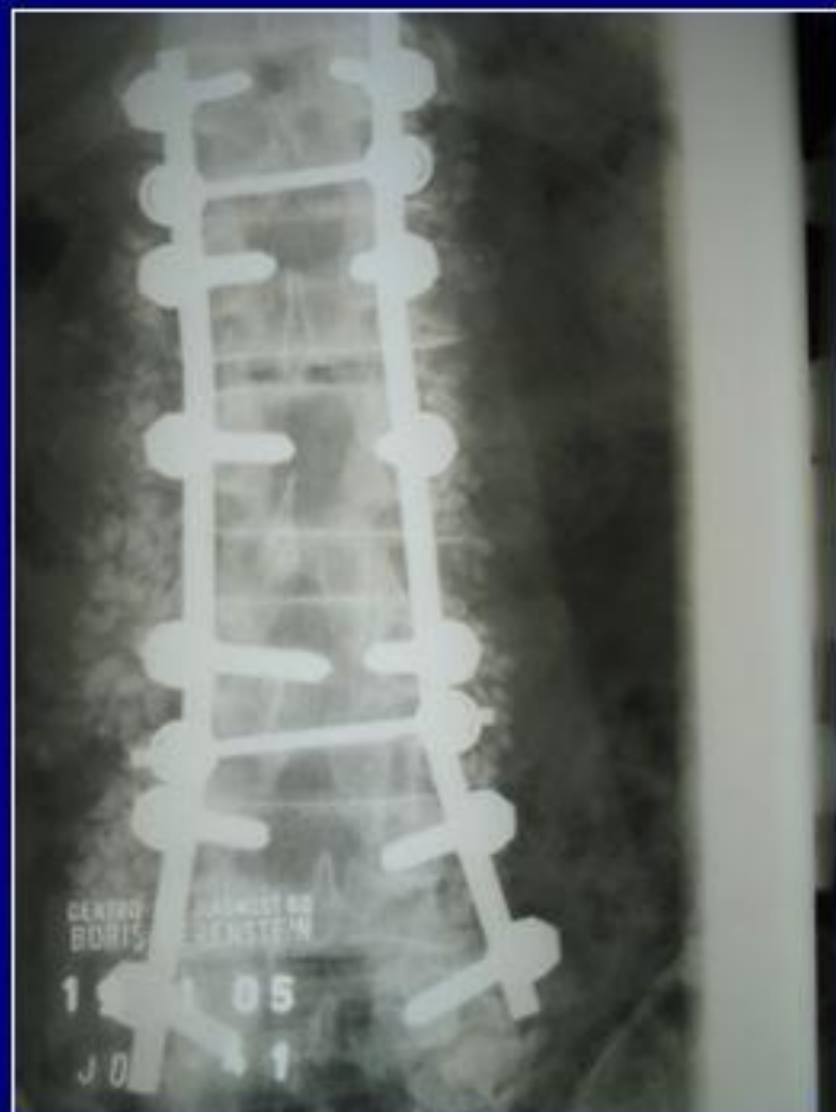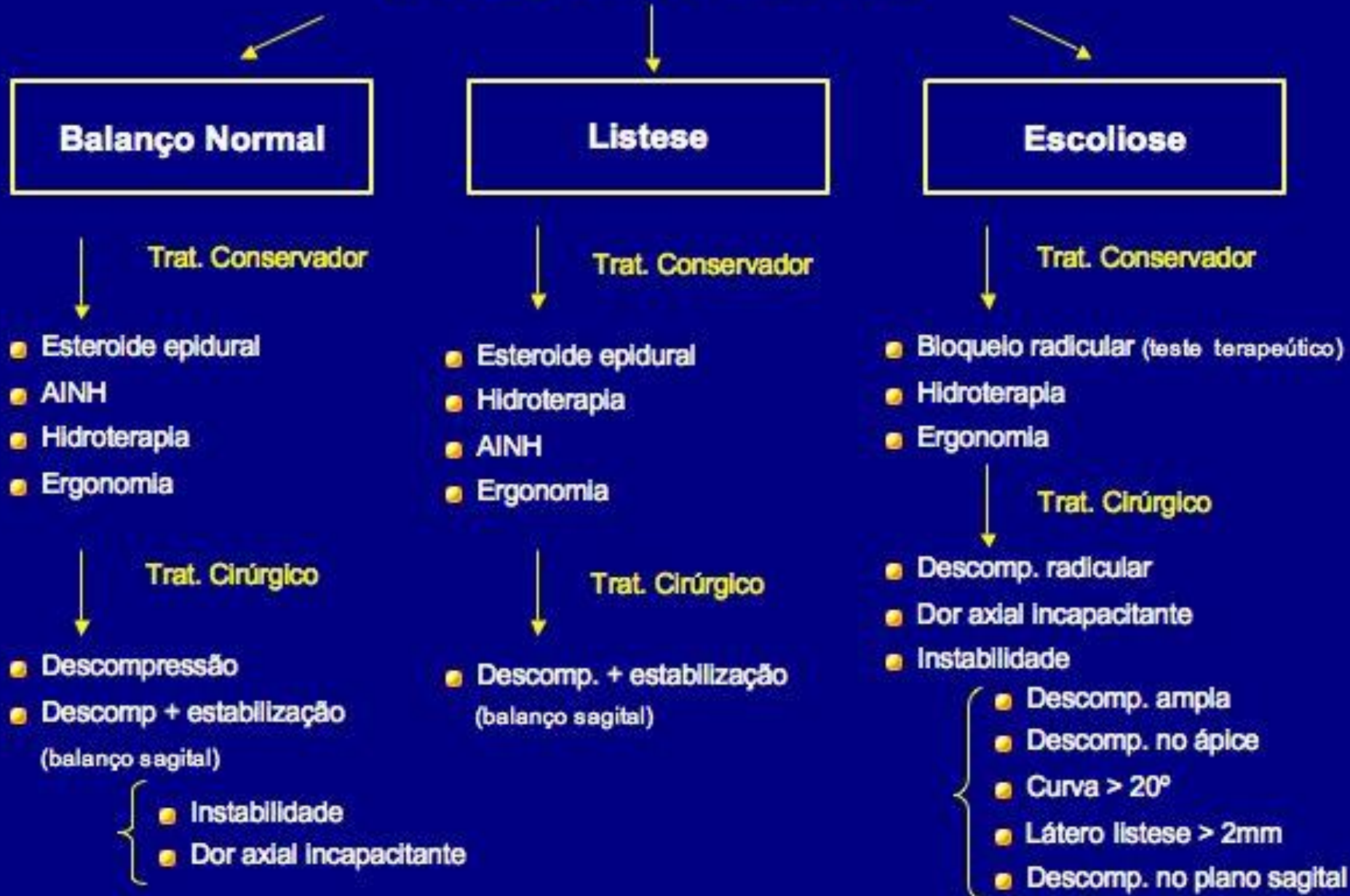






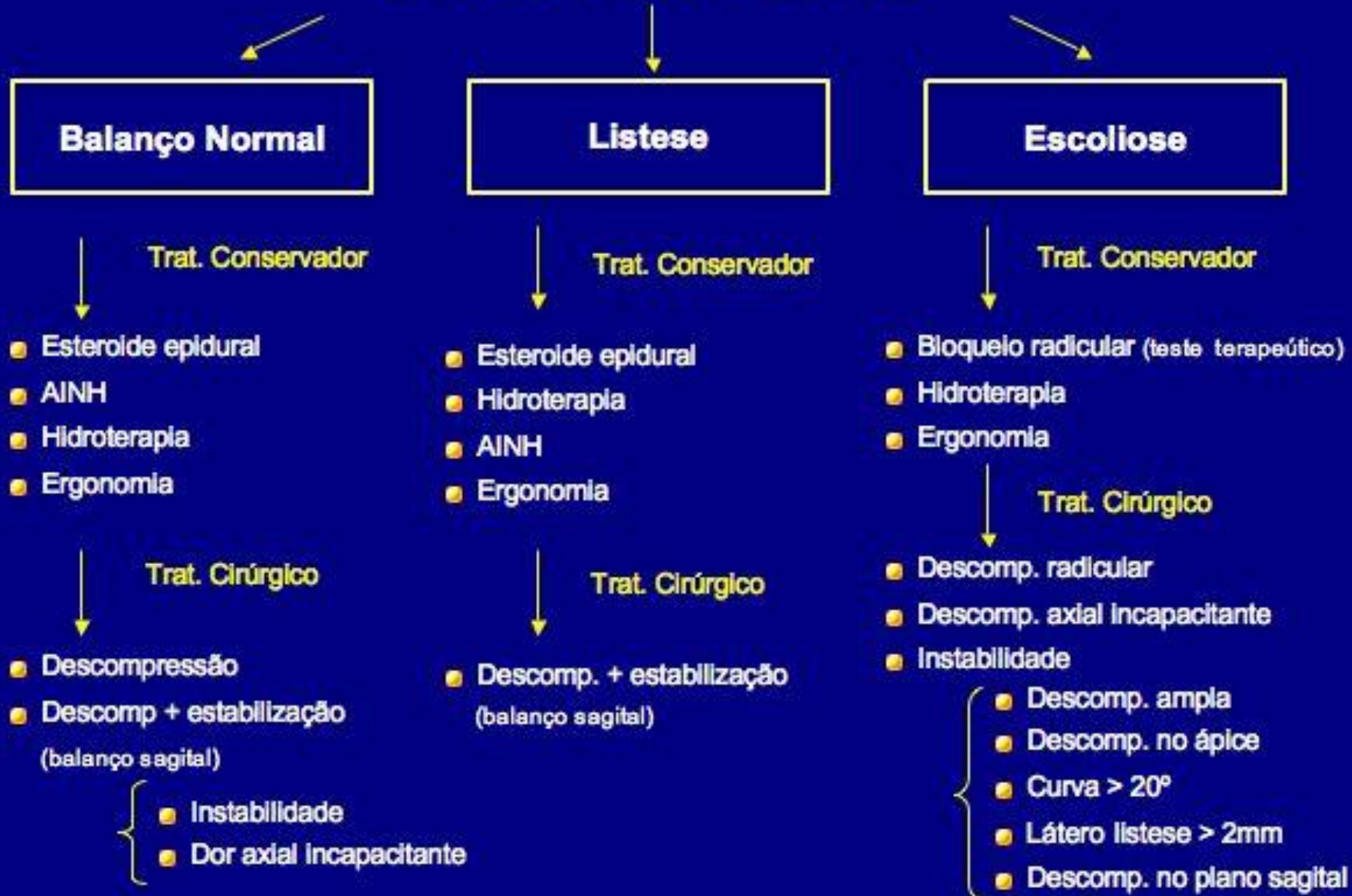
Projeto Diretrizes 1

CANAL LOMBAR ESTREITO



Projeto Diretrizes 1

CANAL LOMBAR ESTREITO



OSSOS DO OFÍCIO[®]



"Boas notícias, senhor! Conseguimos retirar tudo!"