

IV CONGRESSO DE CIRURGIA
ESPINHAL DE SÃO PAULO

E VI JORNADA DE
CIRURGIA ESPINHAL



DATA
7 E 8
DE ABRIL DE 2006



Projeto Diretrizes 5

Artroplastia Lombar

**Estágio do
conhecimento atual**

**Carlos Henrique Ribeiro
Mariangela Barbi Gonçalves**

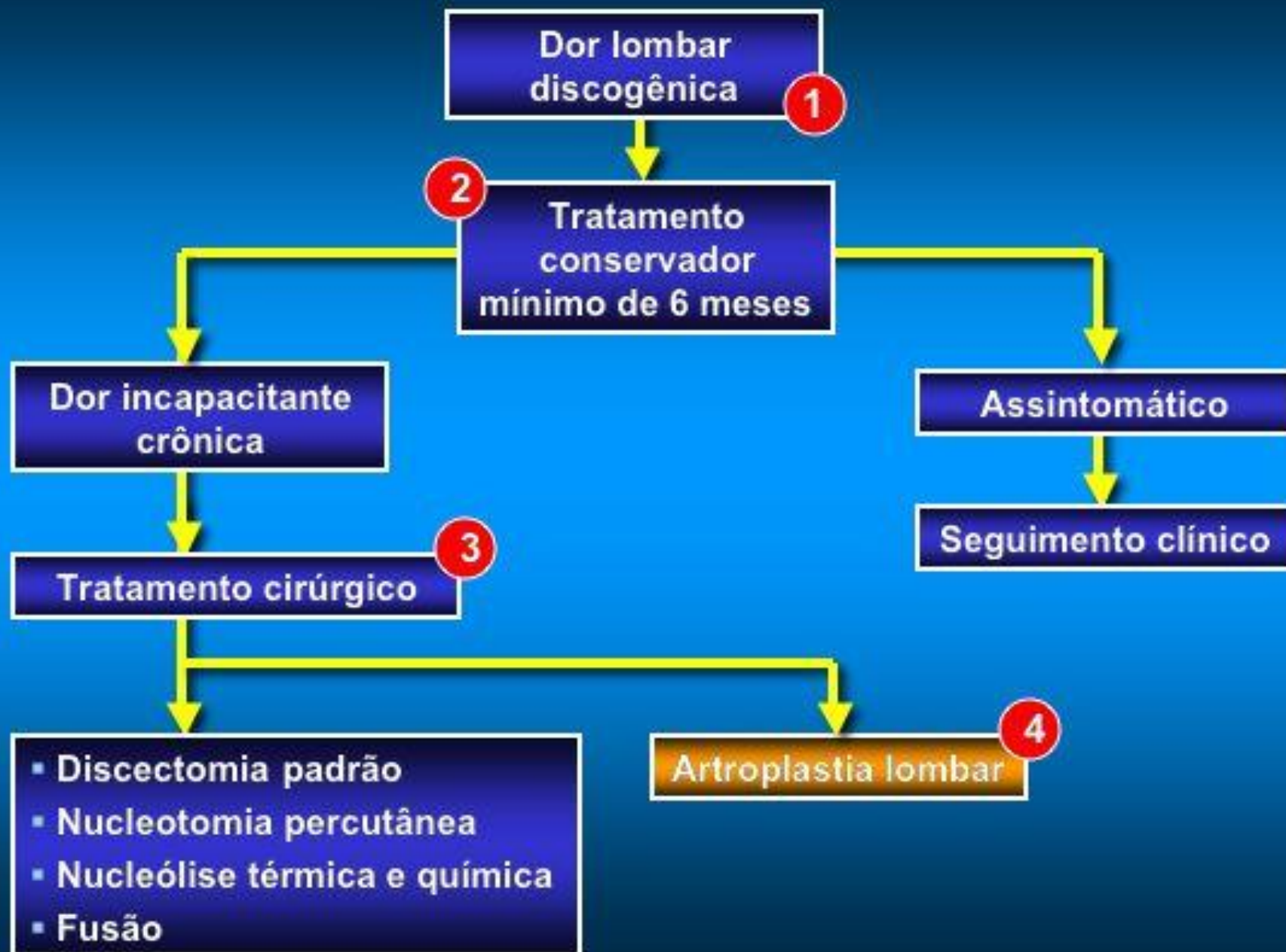


**Hospital Municipal
Salgado Filho**



**Hospital Força Aérea
do Galeão**

Artroplastia Lombar



Artroplastia Lombar

Complemento do fluxograma

1
Dor lombar
discogênica

McAfee PC. The indications for lumbar and cervical disc replacement. *The Spine Journal* 2004; 4:177S-181S.

Anderson PA, Rouleau JP. Intervertebral Disc Artroplasty. *Spine* 2004; 29:2779-2786.

Complemento do fluxograma

- 1 Dor lombar discogênica
 - Doença discal degenerativa
 - Dor lombar discogênica
 - História
 - RX

Artroplastia Lombar

Complemento do fluxograma

2
Tratamento conservador
mínimo de 6 meses

Gamradt SC, Wang JC. Lumbar disc arthroplasty.
The Spine Journal 2005; 5:95-103.

German JW, Foley KT. Disc Arthroplasty in the
Management of the Painful Lumbar Motion Segment.
Spine 2005; 30:S60-S67.

Complemento do fluxograma

2 Tratamento conservador

- Fisioterapia
- Infiltração da junção facetária
- Esteróide epidural
- Acupuntura
- Modificações comportamentais
- USG
- Drogas antinflamatórias
- Analgésicos
- Relaxantes musculares
- Terapia de estabilização lombossacra
- Órteses

Artroplastia Lombar

Complemento do fluxograma

Tratamento cirúrgico

3

Anderson PA, Rouleau JP. Intervertebral Disc Arthroplasty. *Spine* 2004; 29:2779-2786.

Bertagnoli R, Kumar S. Indications for full prosthetic disc arthroplasty: a correlation of clinical outcome against a variety of indications. *Eur Spine J* 2002; 11:S131-S136.

Complemento do fluxograma

3 Seleção de pacientes

- Dor lombar + de 1 ano
- VAS > 5
- Oswestry > 40%
- IMC < 40
- Perfil psicológico
- Disco mediano

Complemento do fluxograma

3 Indicações para cirurgia

- Sem instabilidade
- Tratamento mínimo de 6 / 12 meses
- Preservação posterior
- Falência discal
- Sem estenose
- Sofrimento discal adjacente
- Diminuição do espaço
- Disco preto
- Dor discogênica

Complemento do fluxograma

3 Faixa etária

- Pacientes 18 ——— 60 anos
- Evidência de doença degenerativa no TC e RM

Complemento do fluxograma

③ Outras indicações

- “ Pós-operatório tardio - HD
- “ D. D. D.
- “ Possível artrodese

Complemento do fluxograma

3 Contra-indicações

- Sintomas psicossociais significativos
- Obesidade > 2 Desvio Padrão acima do IMC
- Osteoporose
- Infecção
- Estenose do canal
- Fusões longas
- Alteração posterior
- Artrose facetária

Artroplastia Lombiar

Complemento do fluxograma

Artroplastia lombar

4

Bertagnoli R, Kumar S. Indications for full prosthetic disc arthroplasty: a correlation of clinical outcome against a variety of indications. *Eur Spine J* 2002; 11:S131-S136.

Bertagnoli R, Yue JJ, Shah RV, Nanieva R, Pfeiffer F, Fenk-Mayer A, Kershaw T, Husted DS. The Treatment of Disabling Multilevel Lumbar Discogenic Low Back Pain With Total Disc Arthroplasty Utilizing the ProDisc Prosthesis A Prospective Study With 2-Year Minimum Follow-up. *Spine* 2005; 30: 2192-2199.

Complemento do fluxograma

④ Critérios de Bertagnoli

Ideal

- **Nível único**
- **> 4 mm altura discal remanescente**
- **Sem osteoartrose facetária**
- **Sem degeneração disco adjacente**
- **Elementos posteriores intactos**

Complemento do fluxograma

④ Critérios de Bertagnoli

Bom

- **Nível único ou duplo**
- **> 4 mm altura discal remanescente**
- **Sem osteoartrose facetária**
- **Mínima degeneração discos adjacentes**
- **Mínima instabilidade segmento posterior**
Ex.: pós microdiscectomia

Complemento do fluxograma

④ Critérios de Bertagnoli

Intermediário

- nível único, duplo ou triplo
- <4 mm altura discal remanescente
- osteoartrose facetária primária
- mínima degeneração de nível adjacente
- instabilidade de segmento posterior mínima, adjacente a fusão

Complemento do fluxograma

④ Critérios de Bertagnoli

Ruim

- nível único, duplo ou triplo
- degeneração grosseira da espinha
- osteoartrose facetária secundária
- <4 mm altura de disco remanescente nos níveis adjacentes
- instabilidade do segmento posterior

Complemento do fluxograma

4 Tipos de prótese

Uso clínico e em teste

- SB Charité III
- Prodisc II
- Maverick
- Flexicore
- Activ-L

Artroplastia Lombar

Referências bibliográficas

1. McAfee PC. The indications for lumbar and cervical disc replacement. *The Spine Journal* 2004; 4:177S-181S.
2. Anderson PA, Rouleau JP. Intervertebral Disc Artroplasty. *Spine* 2004; 29:2779-2786.
3. Bertagnoli R, Kumar S. Indications for full prosthetic disc arthroplasty: a correlation of clinical outcome against a variety of indications. *Eur Spine J* 2002; 11:S131-S136.
4. Gamradt SC, Wang JC. Lumbar disc arthroplasty. *The Spine Journal* 2005; 5:95-103.

Artroplastia Lombar

Referências bibliográficas

5. Bertagnoli R, Yue JJ, Shah RV, Nanieva R, Pfeiffer F, Fenk-Mayer A, Kershaw T, Husted DS. The Treatment of Disabling Multilevel Lumbar Discogenic Low Back Pain With Total Disc Arthroplasty Utilizing the ProDisc Prosthesis A Prospective Study With 2-Year Minimum Follow-up. *Spine* 2005; 30: 2192-2199.
6. German JW, Foley KT. Disc Arthroplasty in the Management of the Painful Lumbar Motion Segment. *Spine* 2005; 30:S60-S67.
7. Rohlmann A, Zander T, Bergmann G. Effect of Total Disc Replacement with ProDisc on intersegmental Rotation of the Lumbar. *Spine* 2005; 30:738-743.

2010...



Muito obrigado

IV CONGRESSO DE CIRURGIA
ESPINHAL DE SÃO PAULO

E VI JORNADA DE
CIRURGIA ESPINHAL



DATA
7 E 8
DE ABRIL DE 2006



Projeto Diretrizes 5

Artroplastia Cervical

**Estágio do
conhecimento atual**

**Carlos Henrique Ribeiro
Mariangela Barbi Gonçalves**

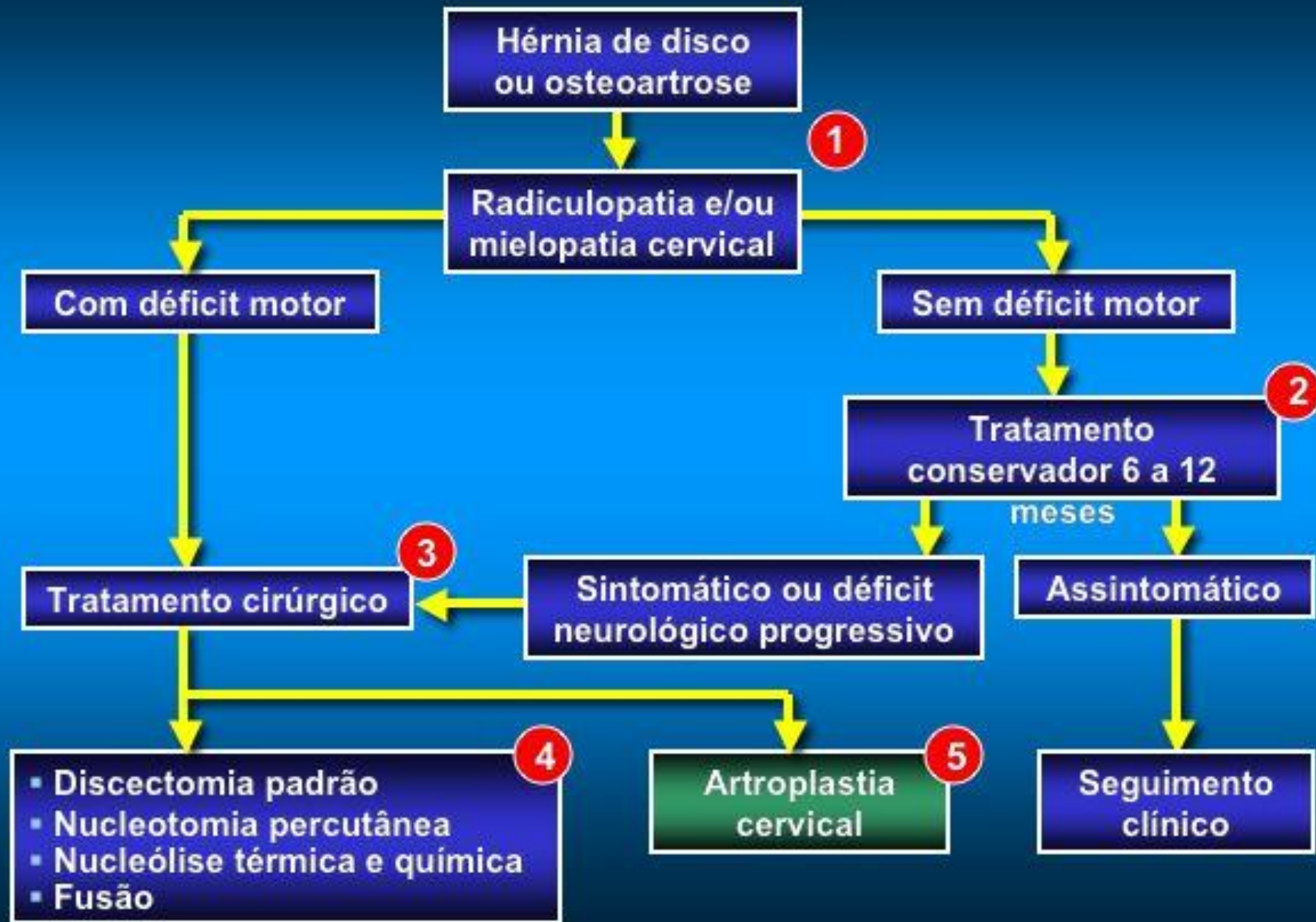


**Hospital Municipal
Salgado Filho**



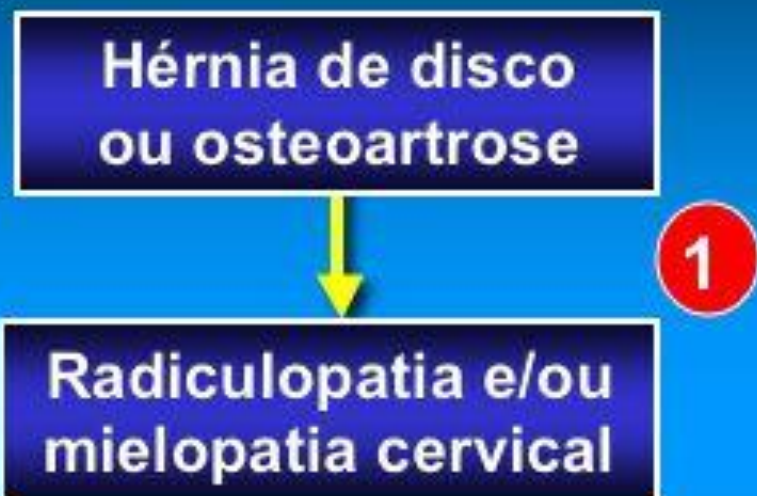**Hospital Força Aérea
do Galeão**

Artroplastia Cervical



Artroplastia Cervical

Complemento do fluxograma



McAfee PC. The indications for lumbar and cervical disc replacement. *The Spine Journal* 2004; 4:177S-181S.

Bertagnoli R, Kumar S. Indications for full prosthetic disc arthroplasty: a correlation of clinical outcome against a variety of indications. *Eur Spine J* 2002; 11:S131-S136.

Complemento do fluxograma

1 Mieloradiculopatia

- RX estático coluna cervical
 - projeção antero-posterior e lateral
- RX dinâmico coluna cervical
 - em flexão e extensão
- TC
 - grau de osteofitose
- RNM
 - diagnóstico doenças discais degenerativas

Artroplastia Cervical

Complemento do fluxograma

Tratamento conservador
6 a 12 meses

2

Pracyk JB, Traynelis VC. Treatment of the Painful Motion Segment: Cervical Arthroplasty. *Spine* 2005; 30:S23-S32.

Complemento do fluxograma

2 Manejo clínico

- Fisioterapia
- Modificação de atividades
- Drogas antinflamatórias não esteroidais
- Bloqueio seletivo da raiz do nervo
- Imobilização com colares
- Repouso no leito

Complemento do fluxograma

2 Contra-indicações

- Instabilidade
- Artrose facetária significativa
- Osteomielite
- Infecções
- Tumores

Artroplastia Cervical

Complemento do fluxograma

Tratamento cirúrgico

3

Anderson PA, Sasso RC, Rouleau JP, Carlson CS, Goffin J. The Bryan Cervical Disc: wear properties and early clinical results. *The Spine Journal* 2004; 4:303S-309S.

Artroplastia Cervical

Complemento do fluxograma

- Discectomia padrão
- Nucleotomia percutânea
- Nucleólise térmica e química
- Fusão

4

Anderson PA, Sasso RC, Rouleau JP, Carlson CS, Goffin J. The Bryan Cervical Disc: wear properties and early clinical results. *The Spine Journal* 2004; 4:303S-309S.

Pracyk JB, Traynelis VC. Treatment of the Painful Motion Segment: Cervical Arthroplasty. *Spine* 2005; 30:S23-S32.

Complemento do fluxograma

- 4 Embora tais modalidades terapêuticas proporcionem inicialmente alívio sintomático, estudos a longo prazo continuam em andamento

Artroplastia Cervical

Complemento do fluxograma

5
Artroplastia
cervical

Wang MY, Leung CHS, Casey ATH. Cervical arthroplasty with the Bryan disc. *Neurosurgery* 2005; 56 [ONS Suppl 1]ONS-58-ONS-65.

Pimenta L, McAfee PC, Cappuccino A, Bellerad FP, Linke HD. Clinical experience with the new artificial cervical PCM (Cervitech) Disc. *The Spine Journal* 2004; 4:315S-321S.

Complemento do fluxograma

5 Substituição total do disco

- Remoção de grande parte do anel fibroso e de todo núcleo (discectomia total)

Ensaio clínicos

Prestige - Bryan - PCM - Prodisc C

Complemento do fluxograma

5 Tecnologia promissora

- ↓ Incidência de degeneração segmentar adjacente
- Preserva movimento fisiológico
- ↓ morbidade perioperatória
- Retorno precoce às atividades

Artroplastia Cervical

Referências bibliográficas

1. Pracyk JB, Traynelis VC. Treatment of the Painful Motion Segment: Cervical Arthroplasty. *Spine* 2005; 30:S23-S32.
2. McAfee PC. The indications for lumbar and cervical disc replacement. *The Spine Journal* 2004; 4:177S-181S.
3. Anderson PA, Rouleau JP. Intervertebral Disc Arthroplasty. *Spine* 2004; 29:2779-2786.
4. Bertagnoli R, Kumar S. Indications for full prosthetic disc arthroplasty: a correlation of clinical outcome against a variety of indications. *Eur Spine J* 2002; 11:S131-S136.

Artroplastia Cervical

Referências bibliográficas

5. Wang MY, Leung CHS, Casey ATH. Cervical arthroplasty with the Bryan disc. *Neurosurgery* 2005; 56 {NOS Suppl 1}ONS-58-ONS-65.
6. Pimenta L, McAfee PC, Cappuccino A, Bellerad FP, Linke HD. Clinical experience with the new artificial cervical PCM (Cervitech) Disc. *The Spine Journal* 2004; 4:315S-321S.
7. Anderson PA, Sasso RC, Rouleau JP, Carlson CS, Goffin J. The Bryan Cervical Disc: wear properties and early clinical results. *The Spine Journal* 2004; 4:303S-309S.

2010...



Muito obrigado